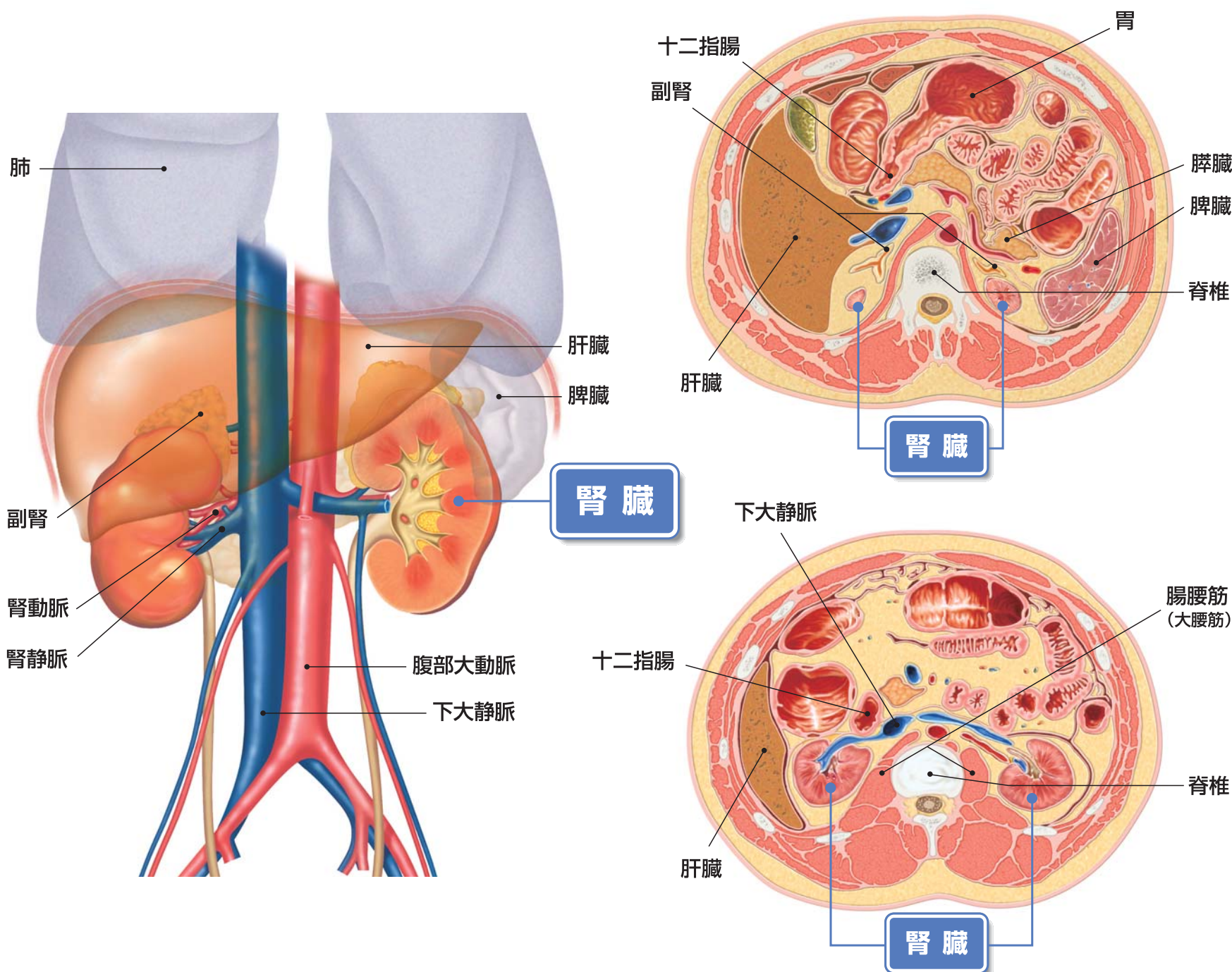
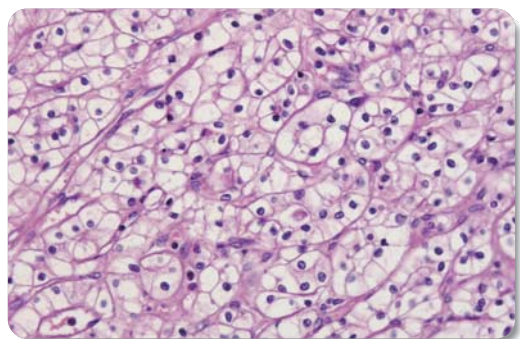


腎臓とその周辺の臓器

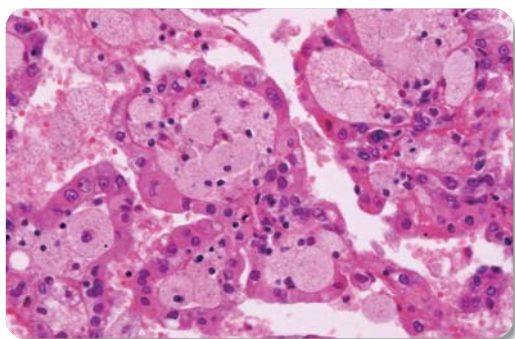


腎細胞がんの病理組織分類

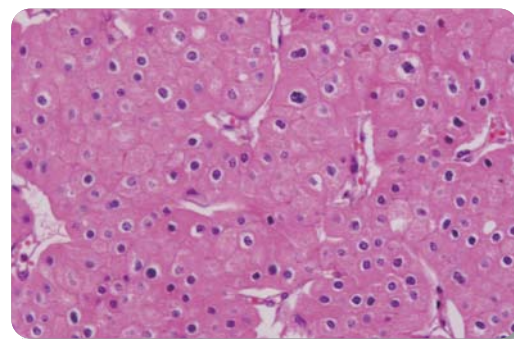
● 淡明細胞型腎細胞がん (>80%)



● 乳頭状腎細胞がん

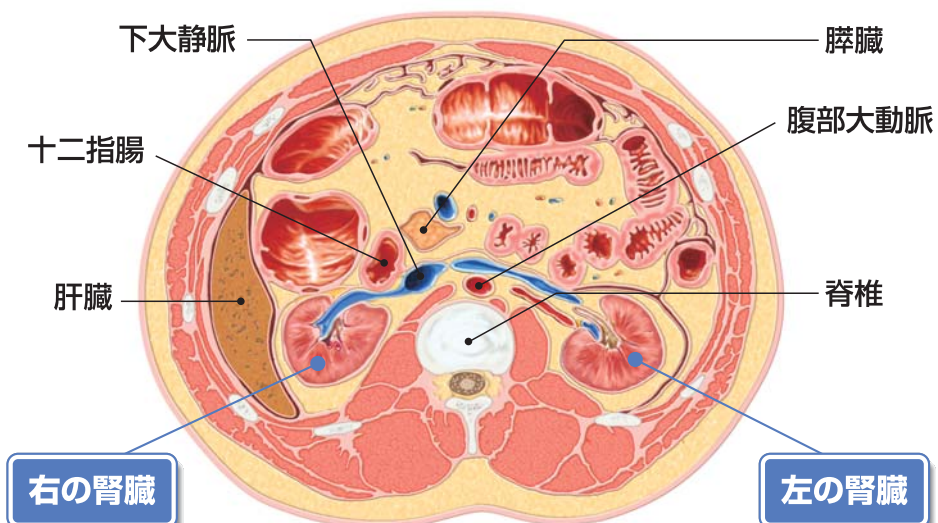
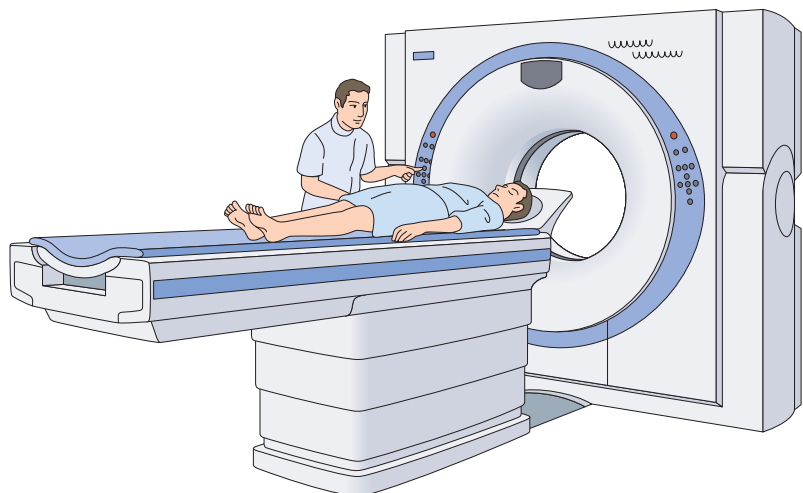


● 色素嫌性腎細胞がん

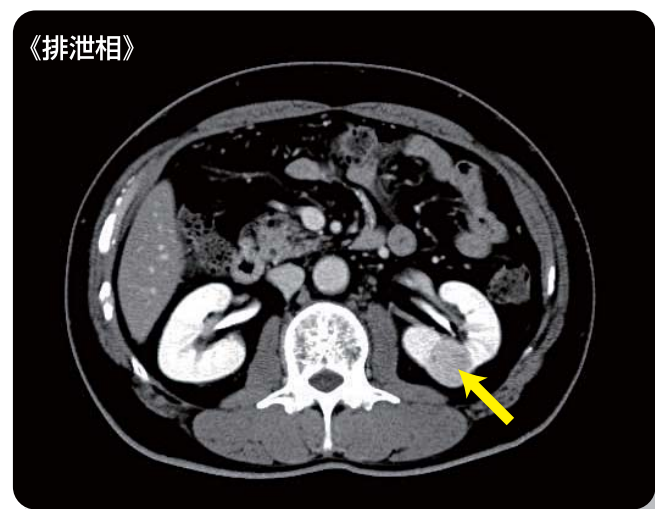
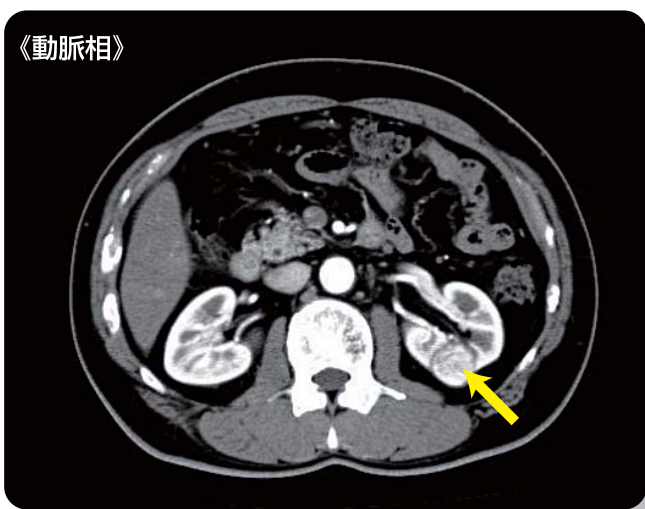


- 腎腫瘍の約90%が腎細胞がんです。
- 腎細胞がんはいくつかの組織型に分けられ、多くは「淡明細胞型腎細胞がん」です。
- 組織型の他に、悪性度(グレード)によっても分類されます。

(京都大学医学部附属病院 病理診断部 講師 三上 芳喜)

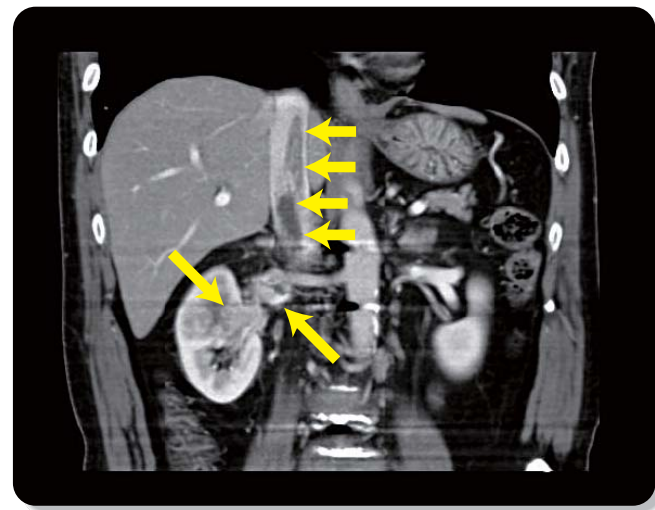
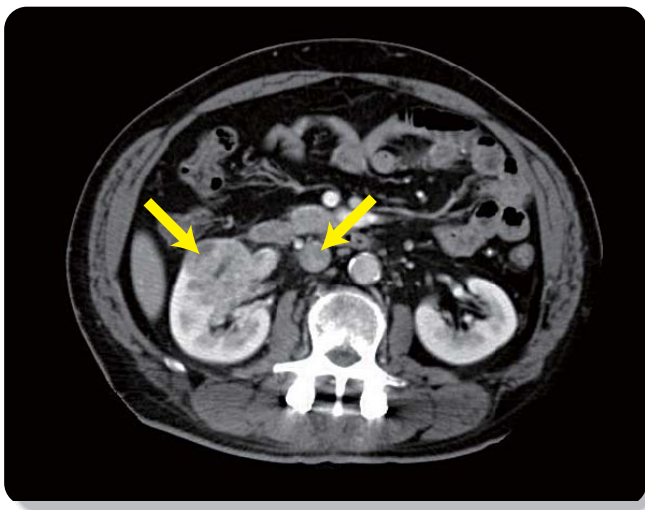


初期の腎細胞がん



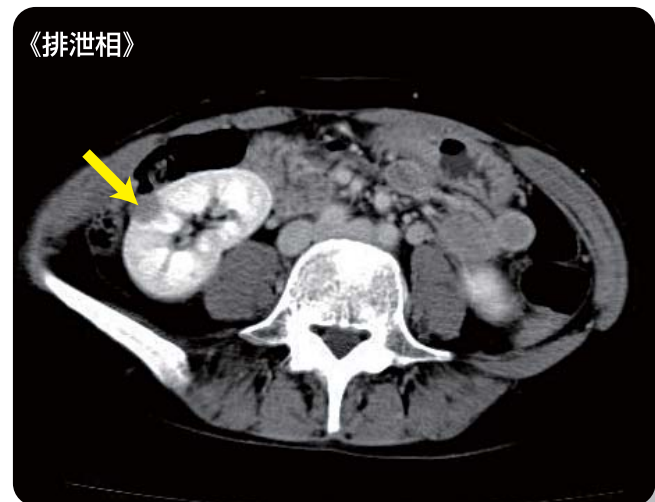
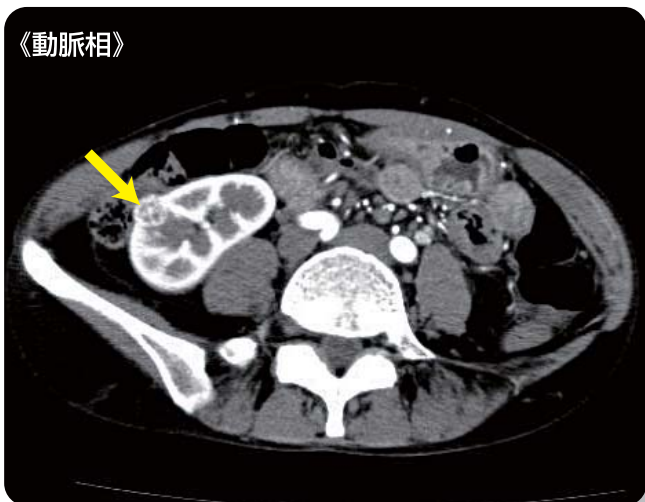
進行した腎細胞がん

下大静脈に腫瘍塞栓を伴う症例



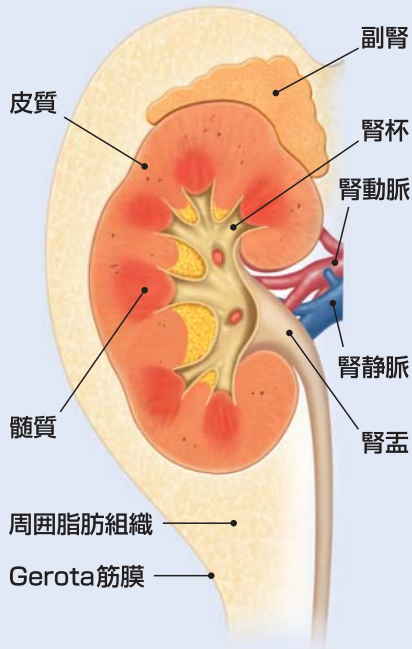
腎細胞がんともぎらわしい病変

腎血管筋脂肪腫の症例



腎細胞がんの病期分類 (TNM分類)

がんの大きさと拡がり



T1a

最大径4cm以下

T1b

最大径4cmをこえるが7cm以下

T2

最大径7cmをこえる

T3a

副腎または周囲脂肪組織に浸潤

T3b

腎静脈または下大静脈内に進展

T3c

横隔膜をこえる下大静脈内に進展

T4

Gerota筋膜をこえて浸潤



- N0: なし
- N1: 1個
- N2: 2個以上

リンパ節への転移

- M0: なし
- M1: あり

他の臓器への転移

